CLINICA HILDEBRAND
Centro di riabilitazione Brissago

Primario
Dr. med. Graziano Ruggieri
Vice primario
Dr. med. Paolo Rossi
Riabilitazione neurologica
Dr. med. Paolo Rossi
Riabilitazione muscolo-scheletrica
Dr. med. Claudio Petrillo, capo servizio
Riabilitazione geriatrica
Dr. med. Graziano Ruggieri
Riabilitazione sorveglianza elevata
Dr. med. Paolo Rossi
Riabilitazione cardio-vascolare
Dr. med. Davide Girola
Centro Parkinson Svizzera italiana
Dr. med. Vittorio Biglio
Prof. Dr. med. Alain Kälin (NSI)
Memory clinic
Valutazione multidisciplinare
e trattamento disturbi cognitivi
Dr. med. Graziano Ruggieri
Clinica diurna
Maurizio Zanni, capo reparto
Medici capi clinica
Dr. med. Vittorio Biglio
Dr. med. Silvia Calzoni
Dr. med. Daria Dinacci
Dr. med. Davide Girola
Dr. med. Giovanni Mazzucchelli
Dr. med. Corrado Olgiati
Area cure infermieristiche
Iginio Bassi, responsabile
Claudia Evers, vice responsabile
Area multidisciplinare di terapia
Luca Tonolla, responsabile
Capi reparto
Fisioterapia: Isabella Antonini
Neuropsicologia: Chantal Fasoletti
Logopedia: Yuri Gallo
Ergoterapia: Giulio Gramegna
Direzione
Sandro Foiada, M.A.

Egregio Signor
Dr. med. Ezio Walder
Contrada S. Marco 4h
6982 Agno

Brissago, 29.04.2021

RAPPORTO MEDICO PROVVISORIO

Concerne: Mirko Achermann, nato il 05.04.1967, domiciliato ad Agno

Egregio Collega,

il paziente in epigrafe è stato degente nel nostro Centro di riabilitazione dal 15.04.2021 al 29.04.2021, data del rientro al domicilio su richiesta del paziente stesso (autodimissione).

Diagnosi riabilitativa principale

1. Riduzione dell'autonomia nelle attività di vita quotidiana, deficit di equilibrio e disturbo della deambulazione in contesto di tremore mioclonico ai quattro arti ed al capo di probabile origine parainfettiva su Dg.2:
- RM encefalo (24.03.2021): negativa per lesioni strutturali
- discreta efficacia della terapia con Keppra

Intrapreso trattamento con IVIg (Privigen 0.4 g/Kg/die: tot 120 g in 5 giorni) dal 9 al 13.4.2021.

Diagnosi secondarie / polimorbidità

2. Pregressa ARDS severa su polmonite bilaterale da SARS-CoV-2 variante N501Y con/su:
- ECMO V-V dal 31.01.2021 al 18.01.2021

- TC Torace (15.03.2021): quadro invariato rispetto alla precedente del 01.03.2021 con persistenza di piccoli infiltrati periferici bilateralmente; diffusa alterata attenuazione parenchimale come per verosimile malattia delle piccole vie aeree;
- Insufficienza respiratoria globale multifattoriale con necessità di supporto ventilatorio invasivo dal 31.01 al 23.03.2021;
- posa di tracheostomia percutanea il 11.02.21 con revisione il 12.02 e il 13.02.21;
- Broncoscopia il 12.02 e il 16.02.21
- miopatia da cure Intense
- VAP da E.Faecalis (11.02.2021) e pregressa batteriemia da K. Pneumoniae su VAP;
- delirium ipercinetico da CI

3. Miopatia da Cure Intense

4. Trombosi venosa profonda dell'AS sx (basilica, cefalica, succlavia) con/su:
- DOAC con Xarelto 20mg dal 30.03.21
- Doppler (30.03.21): trombosi coinvolgente v. basilica, cefalica e succlavia

5. Immunosoppressione acquisita su terapia steroidea altodosata con/su:
- attuale prednisone 50mg/die fino al 01.04.21 poi 0.5mg/Kg (30mg) per un mese (Dr.ssa Voinea OSG)

6. Leucemia mieloide cronica in trattamento

7. Pregressa coagulopatia di origine multifattoriale con anemia e piastrinopenia.

8. Deflessione timica reattiva

9. Malnutrizione multifattoriale

10. Ipokaliemia ed ipocalcemia probabilmente su iponutrizione

11. Pregressa sindrome dell'outlet toracico in seguito alla quale ha effettuato intervento di rimozione bilaterale della prima costa

N.B per maggiori dettagli si prega di fare riferimento alle lettere di dimissione redatte in ambito acuto

Stato funzionale prima del ricovero/evento indice
Prima del ricovero per ARDS da SARS-COV-2 autonomo in tutte le attività di vita quotidiana, basali e strumentali

Esame obiettivo e funzionale all'ingresso
Paziente 53enne, noto alla Clinica "Hildebrand" per una precedente degenza stazionaria (dal 31.03.2021 all'08.04.2021), proveniente dal Reparto di Neurologia dell'Ospedale "Civico" di Lugano dove è stato trasferito elettivamente in data 08.04.2021 per eseguire un ciclo di immunoglobuline per il trattamento del tremore mioclonico.

Paziente visitato supino a letto in condizione di riposo; vigile, collaborante ed adeguato alla visita, orientato spazio-temporalmente e circa la propria persona; tono timico apparentemente in asse ad una prima valutazione bedside. Su specifica domanda non lamenta dolore (VAS = 0). Facies ipomimica; bulbi oculari in asse, pupille isoampie isocicliche normoreagenti alla luce; non franche paresi della motilità oculare estrinseca, non nistagmo patologico, alcune saccadi intrusive, non opsoclono; campo visivo indenne alle prove manuali per confronto, non diplopia. Comprensione per ordini semplici e complessi integra, eloquio fluente, intellegibile; ipofonia e deficit di coordinazione pneumofonoarticolatoria; non evidenti turbe fasiche, prassiche o

mnesiche ad una valutazione bedside; ugola in asse, velo palatino sollevato simmetricamente; lingua normotrofica, in asse nel cavo orale, normosporta e mobile su tutti i piani non disfagia per solidi e liquidi. Segni meningei assenti, flesso-estensione e rotazione del capo conservate. Minimo tremore di bassa ampiezza e frequenza rapida al labbro inferiore.
Arti superiori: Mingazzini I mantenuto a sinistra senza slivellamenti; presenza di tremore rapido posturale e cinetico alla mano con componente mioclonica; prova indice/naso eseguita correttamente; disdiadococinesia conservata; ipotonotrofismo diffuso; stenia conservata al testing segmentario. A destra paresi brachiale > prossimale con: ipotrofia del deltoide ed iniziale anteposizione scapolo-omerale
Ipotrofia della massa del deltoide di destra, con iniziale anteposizione della scapolo-omerale; al testing segmentario accenno in abduzione ed elevazione di spalla con compensi (MRC1+), MRC 3 in flesso/estensione di gomito, MRC4 in flessione/estensione di polso e dita; MRC4 interossei. Piu' evidente a destra il tremore attitudinale e cinetico con componente mioclonica piu' accentuata in frequenza. ROT presenti, ipovalidi e simmetrici. Scapola alata destra.
Arti inferiori: Mingazzini mantenuto bilateralmente con oscillazioni posizionali maggiori a sinistra, ipotonotrofismo diffuso; al testing segmentario all'arto inferiore destro flessori di anca MRC4, estensori ginocchio MRC4, dorsiflessione del piede e plantiflessione MRC4; a sinistra MRC4 - a carico dei flessori di anca ed estensori di ginocchio; MRC2 in flessione dorsale del piede e plantare. ROT diffusamente anelicitabili. RCP in flessione bilateralmente. Sensibilità: ipoestesia a calza bilateralmente senza prevalenza di lato. Tremore attitudinale e cinetico con componente mioclonica a bassa frequenza piu' evidente a destra.

Dal punto di vista funzionale il paziente presenta un buon controllo del tronco in posizione seduta, ma necessita di aiuto di un operatore per il passaggio supino/seduto e da seduto alla stazione eretta, che mantiene con appoggio anteriore e a base allargata per qualche minuto. Con appoggio anteriore alto deambula per qualche metro con rapida affaticabilità e piede cadente a sinistra. Possibile lo spostamento del carico a destra e a sinistra sul piano frontale e accenna alla posizione ad arto singolo, con elevato rischio di caduta in particolare a sinistra.
Il paziente necessita di un aiuto nelle attività di vita quotidiana collaborando allo svolgimento delle stesse. Doccia da seduto con preparazione dell'ambiente, aiuto nell'abbigliamento sia nella parte superiore che inferiore del corpo.
Continente bisfinterico, autonomo nella gestione della terapia farmacologica prescritta.

All'esame obiettivo generale al cuore toni ritmici, tachicardici (FC 100 bpm), pause libere; al torace MV aspro diffusamente, non segni di stasi o broncospasmo, torace ipoespanso e ipoespansibile. Addome piano, trattabile, non dolente nè dolorabile alla palpazione superficiale e profonda, peristalsi presente, fegato all'arco, Murphy e Blumberg negativi; cute pallida, mucose ipoidratate, polsi periferici presenti, simmetrici, isosfigmici, non edemi declivi.

Progetto riabilitativo
Obiettivo riabilitativo principale all'ingresso:
Il progetto post-riabilitativo è stato finalizzato al rientro al domicilio, valutando la necessità di attivare degli aiuti formali.

Decorso clinico / riabilitativo:
La breve degenza stazionaria è stata priva di problematiche internistiche acute meritevoli di segnalazione. Una caduta accidentale in camera in data 22.04 al mattino (dinamica: il paziente ha caricato sull'arto inferiore sinistro, dove presenta deficit di dorsiflessione, cadendo con ricezione su ginocchio destro, dove ha riportato una piccola escoriazione; contusione al polso destro, escoriazione alla fronte) senza conseguenze clinicamente rilevanti.
E' stato eseguito un ecocardiocolordoppler in data 20.04.2021 (Dr. med. D. Girola) :Ventricolo sinistro di normali dimensioni endocavitarie e spessori parietali. Non alterazioni della cinesi segmentaria. EF conservata. Camere atriali di normali dimensioni. VCI non dilatata normocollassante all'inspirio. Pericardio indenne.

L'aspetto preponderante fin dai primi giorni è stata la scarsa tolleranza al ricovero stazionario, atteggiamento a tratti oppositivo con rifiuto di sottoporsi a prelievi ematici, manifestata in piu' occasioni con richiesta di dimissione anticipata che, dopo colloqui informativi con il paziente (e contatti telefonici con la moglie) al fine di poter offrire ancora un periodo adeguato di riabilitazione stazionaria, è stata infine accolta in data odierna.
E' stato avviato un programma riabilitativo comprendente:

- Fisioterapia (mobilizzazione e rinforzo cingolo scapolare destro, rieducazione posturale; miglioramento delle reazioni di equilibrio statiche e dinamiche; rieducazione alla stazione eretta ed al cammino con ausilio di girello 4 ruote per tempi progressivamente crescenti; istruzione alla percorrenza alla scale con supervisione)
- Ergoterapia (attività in condizioni statiche/dinamiche integrando gli arti superiori)
- Massoterapia decontratturante cervico toracica da seduto
- Logopedia (valutazione: orientato, eloquio normo-fluente, voce eufonica e ben udibile in tutti i contesti, articolazione precisa. Prassie bucco linguo facciali precise e simmetriche con comparsa di tremore a carico della lingua e, in minor parte, della labbra, soprattutto all'emiviso destro. Sospetto disturbo a carico dell'ATM di destra che il paziente stesso riconosce: riferisce comparsa di dolore (sopportabile) durante la masticazione (ad es. del pane) e di percepire "della sabbia" all'interno della mandibola (con il dito indica la zona del condilo di destra). Nei movimenti di apertura del cavo orale non si avvertono difficoltà di movimento ma comparsa di crepitii mentre la lateralizzazione a sinistra risulta più difficoltosa e si accompagna da crepitii. Soggettivamente non riferisce difficoltà a carico del linguaggio né limiti funzionali a livello sociale e lavorativo ad esse correlati.

- Neuropsicologia (con sostegno psicologico e stimolazione cognitiva: Il versante cognitivo - principalmente il rallentamento e l'attenzione sostenuta- risultano già nettamente migliorati rispetto alla precedente degenza; si osserva una deflessione del tono dell'umore reattiva alla situazione di malattia ed al proprio vissuto).

Esame obiettivo e clinico funzionale alla dimissione
Sostanzialmente invariato rispetto all'ingresso con miglioramento della componente tremorigena mioclonica (pressochè assente al capo in condizioni di riposo) agli arti di destra. Dal punto di vista funzionale il Sig. Achermann è autonomo nei passaggi posturali, nei transfer; deambula con ausilio di girello 4 ruote, gestito in autonomia, anche per 30-40 metri, ripetibili; ancora instabile l'equilibrio, con rischio di caduta specie nei cambi direzionali ed in presenza di plurimi stimoli distraenti. In setting fisioterapico appena iniziato il training della percorrenza delle scale, con stretta supervisione, a passo semplice nei due sensi di marcia e con necessità di appoggio al corrimano.

Score di performance	Ingresso	Dimissione
FIM (Functional Independence Measure)	17.04.2021	17.04.2021
FIM totale	54/126	54/126
K-FIM	28/35	28/35
PM-FIM	26/91	26/91

Grado d'inabilità lavorativa
Paziente inabile al 100% fino a rivalutazione del Medico Curante

Abilità alla guida
Il paziente è inabile alla guida fino al con rivalutazione a cura del Medico Curante

Aspetti sociali

Il Sig. Achermann rientra al domicilio con la figlia come concordato in data odierna con la moglie.

Prescrizione di protesi e/o ausili: dispone al domicilio di un girello 4 ruote

Prescrizioni cliniche ed appuntamenti accordati
Abbiamo discusso sia con il paziente che con la moglie, qualora il Sig Achermann volesse rivedere la propria posizione e beneficiare di una presa a carico riabilitativa neurologica multidisciplinare, le seguenti possibilità:

- Nuovo ricovero riabilitativo stazionario previa richiesta del Medico Curante oppure percorso in semistazionario (Clinica Diurna) con accesso 2 o 3 volte a settimana (comprendente 2 fisioterapie, ergoterapia, supporto psicologico) anche questo previa segnalazione del Curante (utile un contatto telefonico diretto 091 786 8699 – attuale lista di attesa per Clinica Diurna: metà maggio 2021).

Rilasciamo le prescrizioni per le prime 9 sedute di:
☒ Fisioterapia domiciliare
☒ Ergoterapia domiciliare

Utile anche proseguire un counselling psicologico.

ULTERIORE PROCEDERE

- Si consiglia di prestare attenzione a mantenere tempi di riposo adeguati tra un'attività e l'altra, in quanto la fatica peggiora la componente tremorigena mioclonica.

- Monitoraggio degli elettroliti (Na, K); valutare il proseguimento della terapia con Keppra

- Organizzare un appuntamento di rivalutazione neurologica c/o Ospedale Civico (Ambulatorio Disturbi del Movimento, Dr Galati/ Dr.ssa Dinacci)

- Controllo regolare (ogni 15 giorni) di emocromo con formula, LDH, AST, ALT, GGT, creatinina, azotemia, Na, K, PCR come da indicazione della Collega Ematologa Curante (Dr.ssa Bianchi); procedere poi con gli appuntamenti accordati per il follow-up del quadro di leucemia mieloide cronica, attualmente in terapia con Imatinib

- Indicazioni Dr.ssa Di Benedetto (Infettivologa; Segretariato (0)91 811 60 22; mail Malattie.infettive@eoc.ch): attendere, prima di considerare la vaccinazione anti-COVID19, che il paziente abbia eseguito un significativo dècalage della terapia steroidea (attualmente paziente immunodepresso); per la tempistica ci si affida ai colleghi Pneumologi. Dal punto di vista infettivologico, data la fragilità e il quadro di immunodepressione, opportuna, nonostante la precedente infezione da coronavirus, duplice somministrazione di vaccino anti-COVID a mRNA.

- Indicazioni Dr.ssa Voinea (Pneumologa): Sono confermate le tempistiche di tapering steroideo riportate nella lettera del CCT; dal 1 maggio si passerà a 20 mg/die;il decalage dovrà rispettare i tempi previsti ed essere eseguito con la massima cautela per ridurre il rischio di flair della fibrosi polmonare, particolarmente elevato nei pazienti in esitidi malattia da SARS CoV-2; il paziente è stato segnalato per visita pneumologica a Lugano al Dr. Valenti; se possibile scendere sotto i 20 mg/die di steroide si potrà considerare, da metà giugno la vaccinazione COVID in duplice somministrazione con vaccino a mRNA. Il paziente è stato segnalato per prossimità, in vista di una presa in carico di lungo periodo, al Dr Valenti

- Appuntamento per Spirometria e Test del cammino il 25.05.2021 ore 13 presso amb. Pneumologia 4°p Osp Civico dopo aver ritirato le etichette al pian terreno

- Visita Pneumologica con Dr Valenti (Caposervizio Pneumologia Osp. Civico; (0)91 811 63 55 (sede OCL)) il 26.05.2021 alle ore 10

Restando a sua completa disposizione per ogni informazione, porgiamo collegiali saluti.

---------- INIZIO CAMPI FIRMA ----------

Dr. med Valentine Barbieri
MEDICO ASSISTENTE

---------- FINE CAMPI FIRMA ----------

Allegati:

☐ Terapia farmacologica
☒ Risultati laboratorio
☒ Referto degli esami cardiologici

C.p.c:
- Segretariato Medico Neurocentro OCL.

CLINICA HILDEBRAND
Centro di riabilitazione Brissago

Laboratorio
M-LAB-036/Q

ESAMI EMATOCHIMICI

67925 - Mirko Achermann, 05.04.1967 - Camera: 204/2

19.04.21 PB

Prelievo	Data		~~19.07.21~~					
	Ora		07:30					
	venoso / capillare		v☒ c☐	v☐ c☐	v☐ c☐	v☐ c☐	v☐ c☐	v☐ c☐
Sedimentazione	mm/H	3-11						
Glucosio	mmol/L	4-6						
Urea	mmol/L	2.9 - 8.2	4.9					
Creatinina	µmol/L	M 53 - 97	-36					
		F 35 - 80						
GFR (formula CKD-EPI)	ml/min/1.73m2	>90	134					
Hb glicosilata HbA1c		4,5 - 6,3 %						
Acido urico	µmol/L	M 208 - 416						
		F 149 - 357						
Colesterolo	mmol/L	3.88 - 5.66						
HDL-Colesterolo	mmol/L	M 0.93 - 1.55						
		F 1.16 - 1.78						
Trigliceridi	mmol/L	0.56 - 1.68						
LDL calcolato	mmol/L	≤ 3.00						
Proteine totali	g/L	67 - 83						
Albumina	g/L	38 - 50						
Bilirubina totale	µmol/L	2.0 - 21.0						
LDH	U/L	106 - 211	168					
CK	U/L	M 40 - 200						
		F 30 - 150						
CK-MB	U/L	< 25						
ASAT (GOT)	U/L	8 - 38	20					
ALAT (GPT)	U/L	4 - 44	13					
gamma-GT	U/L	16 - 73	22					
Fosfatasi alcalina	U/L	38 - 126						
Amilasi totale	U/L	37 - 125						
Sodio	mmol/L	136 - 149	139					
Potassio	mmol/L	3.5 - 5.0	3.6					
Cloro	mmol/L	98 - 106						
Calcio	mmol/L	2.10 - 2.60						
Fosfato	mmol/L	0.84 - 1.42						
Troponin-I	ng/mL	< 0.05						
NT-proBNP	ng/L	< 300						
Proteina C-reatt.	mg/L	< 5	<5					
Procalcitonina	ng/mL	< 0.50						
Valore comunicato al medico	Data:							
	Ora:							

Commento:

Data di revisione: 27.01.2020

© Ogni eventuale riproduzione e divulgazione di questa documentazione deve essere espressamente autorizzata

CLINICA HILDEBRAND
Centro di riabilitazione Brissago

Laboratorio
M-LAB-035/E

Signor
Mirko ACHERMANN
6982 Agno
05.04.1967 / 204/2

ESAMI EMATOLOGICI

Prelievo		Data / ora	19.04.21 / 07:30					
		venoso / capillare	V ■ / C. □	V □ / C. □	V □ / C. □	V □ / C. □	V □ / C. □
Emogramma	Hb ♂ >140 / ♀ >120	g/L	**-103**				
	Eritrociti >4.00	10E12/L	**-3.30**				
	Hct ♂ >0.40/ ♀ >0.35	L/L	**-0.31**				
	MCV 80-100	fl	93				
	MCH 26-34	pg	31				
	MCHC 310-360	g/L	335				
	Trombociti 150-400	10E9/L	160				
	Leucociti 4.0-10.0	10E9/L	**-3.2**				
	Reticolociti 15-25	0/00					
Cellule mature	Neutrofili bastoncini segmentati	% 45.0 - 70.0	48.6				
	Eosinofili	% 1.0 - 5.0	**-0.3**				
	Basofili	% 0.0 - 0.5	0.5				
	Monociti	% 3.0 - 10.0	8.2				
	Linfociti	% 20.0 - 40.0	**+42.4**				
	Neutrofili # 10E9/L	1.00 - 8.60	1.58				
	Eosinofili # 10E9/L	<0.70	0.01				
	Basofili # 10E9/L	<0.15	0.02				
	Monociti # 10E9/L	0.20 - 0.95	0.26				
	Linfociti # 10E9/L	1.50 - 4.00	**-1.37**				
Cell. immatur	Blasti	%					
	Promielociti	%					
	Mielociti	%					
	Metamielociti	%					
Neutrofili	Nucleo	picnosi					
	Plasma	inclusioni basofile					
		vacuoli					
	Granula	fine					
		media					
		grossa					
Monociti	Nucleo	lobati / non lobati					
	Plasma	vacuoli					
	Granula	fine					
		grossa					
Linfociti	Nucleo	giovani					
		maturi					
	Plasma	basofilo					
		chiaro					
Trombociti		anisocitosi					
		ipogranulati					
		giganti					
Eritrociti		Anisocitosi					
		Microcitosi					
		Macrocitosi					
		Poichilocitosi					
		Policromasia					
		Ipocromia					
		Cellule Target					
		Stomatociti					
		Ovalociti					
		Acantociti					
Coagulazione	Quick/INR	70 - 130%					
	terapia	20 - 40%					
	D-Dimeri	<=400 ng/ml					
	PTT secondi	26 -32					
Valore comunicato al medico	Data						
	Ora						

Data di revisione: 24.08.2018

© Ogni eventuale riproduzione e divulgazione di questa documentazione deve essere espressamente autorizzata

CLINICA HILDEBRAND
Centro di riabilitazione Brissago

Laboratorio
M-LAB-035/E

Signor
Mirko ACHERMANN
6982 Agno
05.04.1967 / 204/2

ESAMI EMATOLOGICI

Prelievo		Data / ora	19.04.21 / 07:30					
		venoso / capillare	V ■ / C. □	V □ / C. □	V □ / C. □	V □ / C. □	V □ / C. □	
Emogramma	Hb ♂ >140 / ♀ >120	g/L	**-103**					
	Eritrociti >4.00	10E12/L	**-3.30**					
	Hct ♂ >0.40/ ♀ >0.35	L/L	**-0.31**					
	MCV 80-100	fl	93					
	MCH 26-34	pg	31					
	MCHC 310-360	g/L	335					
	Trombociti 150-400	10E9/L	160					
	Leucociti 4.0-10.0	10E9/L	**-3.2**					
	Reticolociti 15-25	0/00						
Cellule mature	Neutrofili bastoncini segmentati	% 45.0 - 70.0	48.6					
	Eosinofili	% 1.0 - 5.0	**-0.3**					
	Basofili	% 0.0 - 0.5	0.5					
	Monociti	% 3.0 - 10.0	8.2					
	Linfociti	% 20.0 - 40.0	**+42.4**					
	Neutrofili # 10E9/L	1.00 - 8.60	1.58					
	Eosinofili # 10E9/L	<0.70	0.01					
	Basofili # 10E9/L	<0.15	0.02					
	Monociti # 10E9/L	0.20 - 0.95	0.26					
	Linfociti # 10E9/L	1.50 - 4.00	**-1.37**					
Cell. immatur	Blasti	%						
	Promielociti	%						
	Mielociti	%						
	Metamielociti	%						
Neutrofili	Nucleo	picnosi						
	Plasma	inclusioni basofile						
		vacuoli						
	Granula	fine						
		media						
		grossa						
Monociti	Nucleo	lobati / non lobati						
	Plasma	vacuoli						
	Granula	fine						
		grossa						
Linfociti	Nucleo	giovani						
		maturi						
	Plasma	basofilo						
		chiaro						
Trombociti		anisocitosi						
		ipogranulati						
		giganti						
Eritrociti		Anisocitosi						
		Microcitosi						
		Macrocitosi						
		Poichilocitosi						
		Policromasia						
		Ipocromia						
		Cellule Target						
		Stomatociti						
		Ovalociti						
		Acantociti						
Coagulazione	Quick/INR	70 - 130%						
	terapia	20 - 40%						
	D-Dimeri	<=400 ng/ml						
	PTT secondi	26 -32						
Valore comunicato al medico	Data							
	Ora							

Data di revisione: 24.08.2018

© Ogni eventuale riproduzione e divulgazione di questa documentazione deve essere espressamente autorizzata

ACHERMANN, Mirko ID: 16-Apr-2021 14:43:48 Clinica Hildebrand

5-Apr-1967
Maschile

Camera: 204.2

Frequenza	94 bpm
Intervallo PR	116 ms
Durata QRS	78 ms
QT/QTc	346/432 ms
Assi P-R-T	41 46 34

Ritmo sinusale normale
ECG normale

scandito 16.04.2021 /at

Non confermato

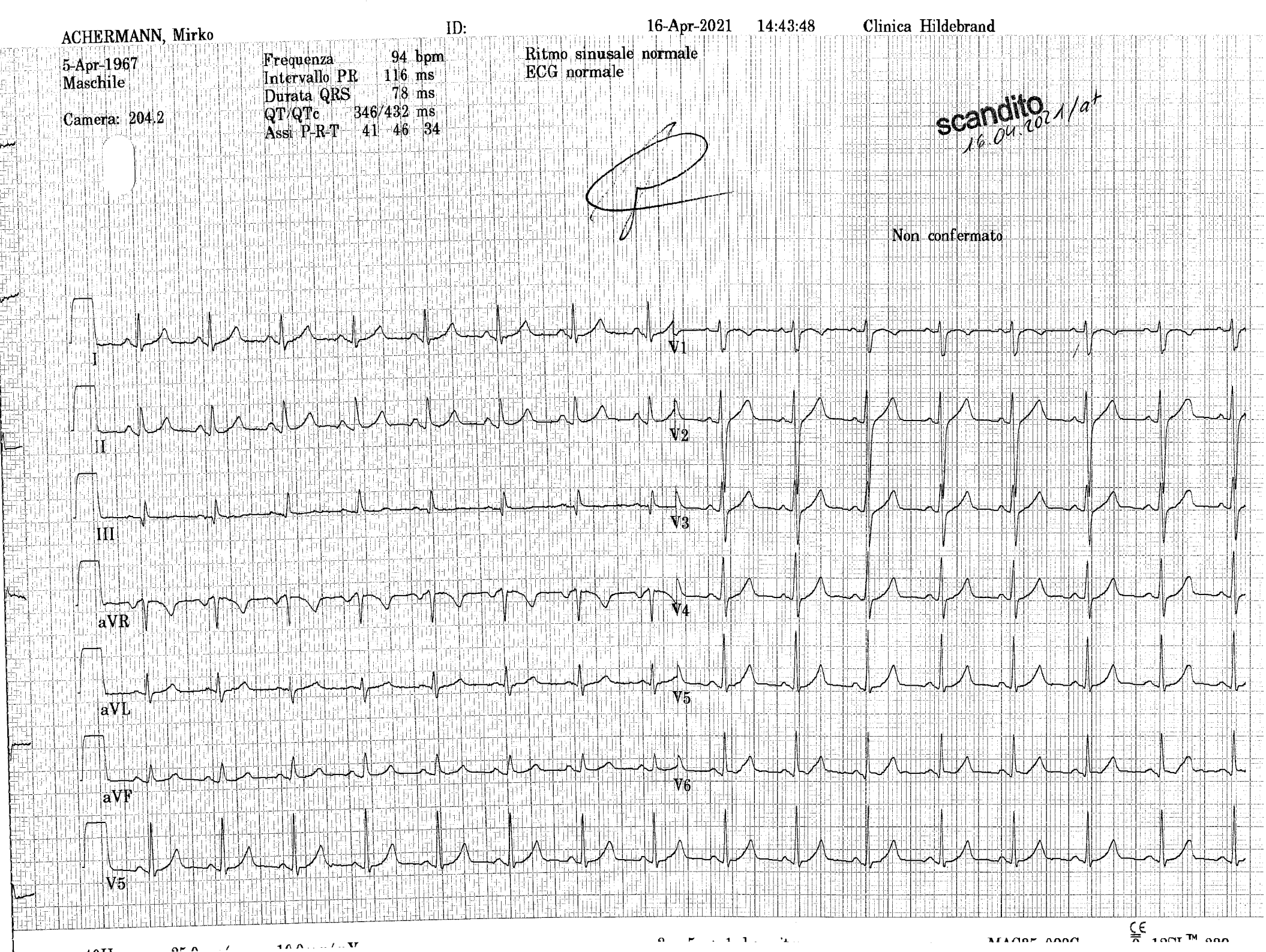

REFERTO ECOCARDIOCOLORDOPPLER

Brissago, 20.04.2021/bg

Achermann, Mirko, 05.04.1967, Agno/ 723118, 67925

Esame del 20.04.2021
Ecografo: Mindray DC-70 Exp

Altezza: 173.00cm **Peso:** 63.00kg **BSA:** 1.75m²

Misure 2D

LV

IVSd:1.15cm
LVPWd:0.69cm
LV Mass(Cube):162g

Teichholz

EDV(Teich):96.89ml

LVIDd:4.59cm
IVSd/LVPWd:1.68
LV Mass-I(Cube):92.68

EDV Index(Teich):55.28

Aorta & Aortic Valve

LA/Ao(2D)

Diam Ao:3.35cm

Conclusione

Ventricolo sinistro di normali dimensioni endocavitarie e spessori parietali.
Non alterazioni della cinesi segmentaria.
EF conservata.
Camere atriali di normali dimensioni.
VCI non dilatata normocollassante all'inspirio.
Pericardio indenne.

© Ogni eventuale riproduzione e divulgazione di questa documentazione deve essere espressamente autorizzata

Via Crodolo 18, CH-6614 Brissago
Tel. +41 (0)91 786 86 86
Fax medico +41 (0)91 786 86 87 · Fax amm. +41 (0)91 786 86 88

Achermann, Mirko, 05.04.1967, Agno/ 723118, 67925

Immagini ultrasuono

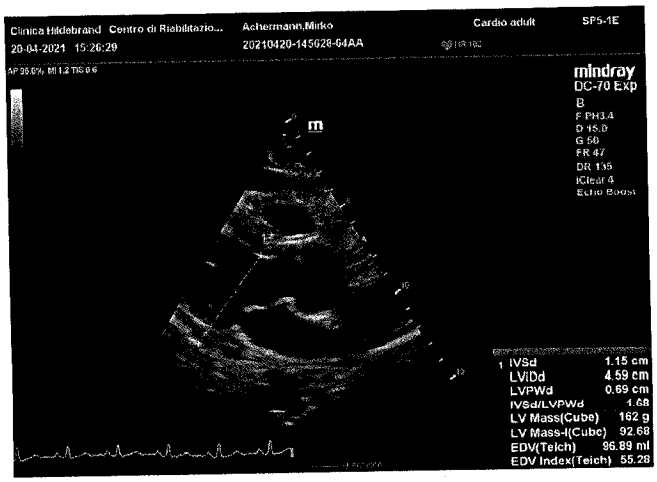

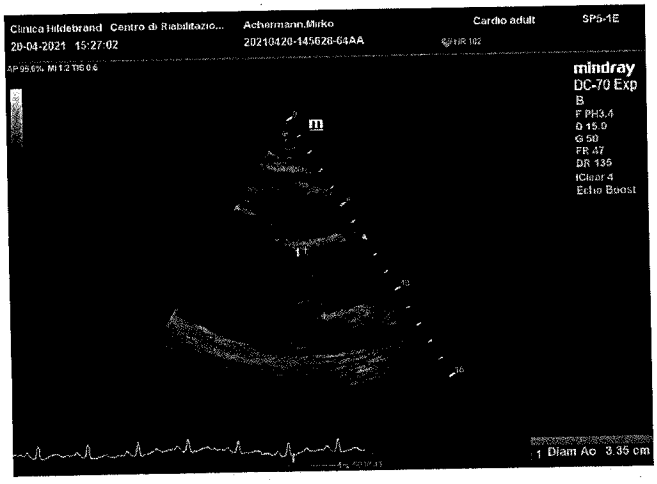

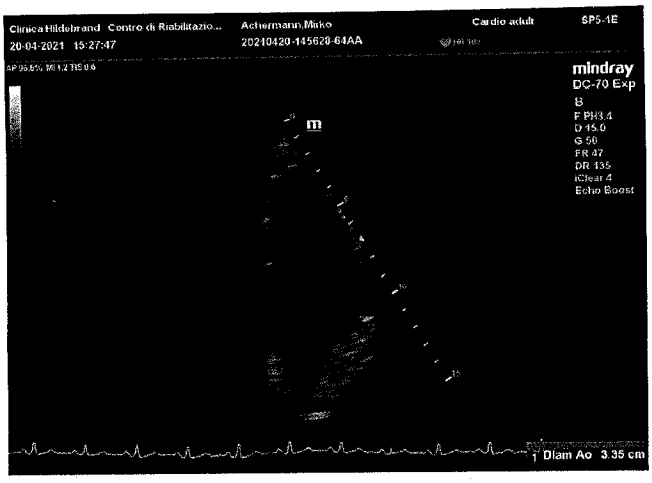

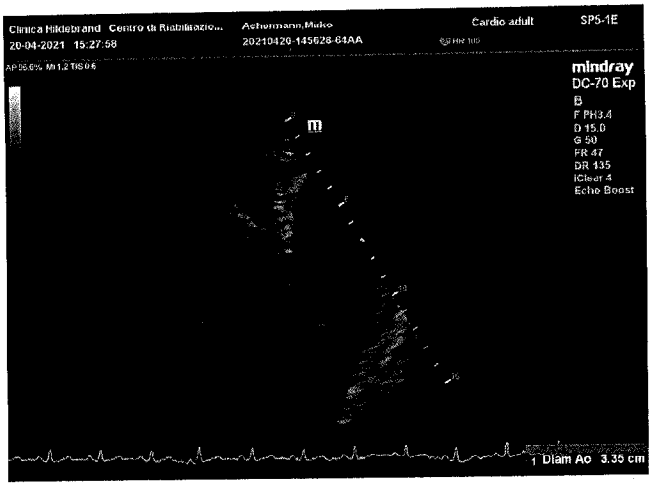

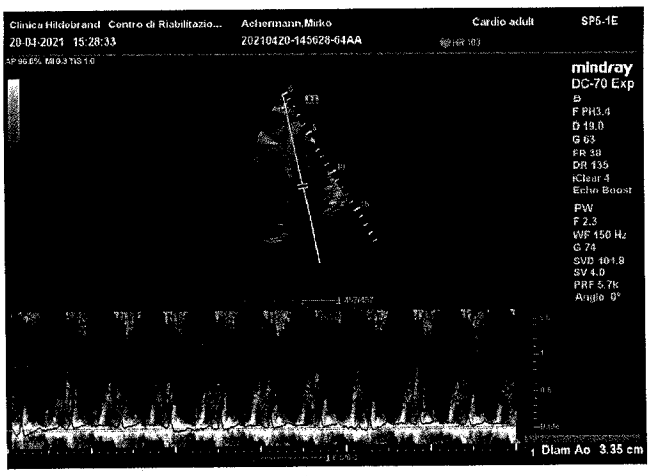

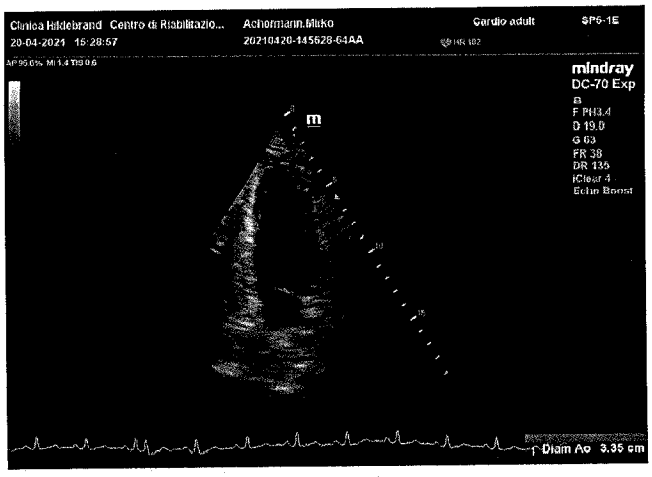

© Ogni eventuale riproduzione e divulgazione di questa documentazione deve essere espressamente autorizzata

Via Crodolo 18, CH-6614 Brissago
Tel. +41 (0)91 786 86 86
Fax medico +41 (0)91 786 86 87 · Fax amm. +41 (0)91 786 86 88
info@clinica-hildebrand.ch · www.clinica-hildebrand.ch